糖尿病視網膜病變

周敬賢
眼科專科手術醫生
Clarity Eye Institute, 西乃山醫院

什麼是糖尿病

- **糖尿病**已經躍升為一個全球性的問題
- 隨著生活模式、飲食和起居習慣的改變，糖尿病個案正在不斷上升

什麼是一型/二型糖尿病

- 依據病理分析，糖尿病可區分為二型：
  - 一型糖尿病是由於胰臟缺乏胰島素分泌而產生的
  - 二型糖尿病則是由於身體出現抵抗胰島素功能的因子而產生的

一型/二型糖尿病

- 不論是一型或二型的患者，長期血糖偏高會損傷血管內皮細胞
- 會對視網膜造成影響
- 即糖尿視網膜病變 (Diabetic Retinopathy)
- 俗稱"糖尿上眼"

一型/二型糖尿病

- 根據研究所指，幾乎所有一型糖尿病患者在發病後15至20年後都會受到視網膜病變影響
- 其中兩至三成的患者更有失明之虞
- 而超過六成的二型患者會有不同程度的視網膜病變

一型/二型糖尿病

- 如患者血糖控制不善，則病變有機會提早出現，因此糖尿病患者應定期檢查眼底
- 除了高血糖外、基因遺傳、高血壓、高血脂及腎功能不健全等，皆是糖尿病視網膜病變的已知危險因素

眼球結構

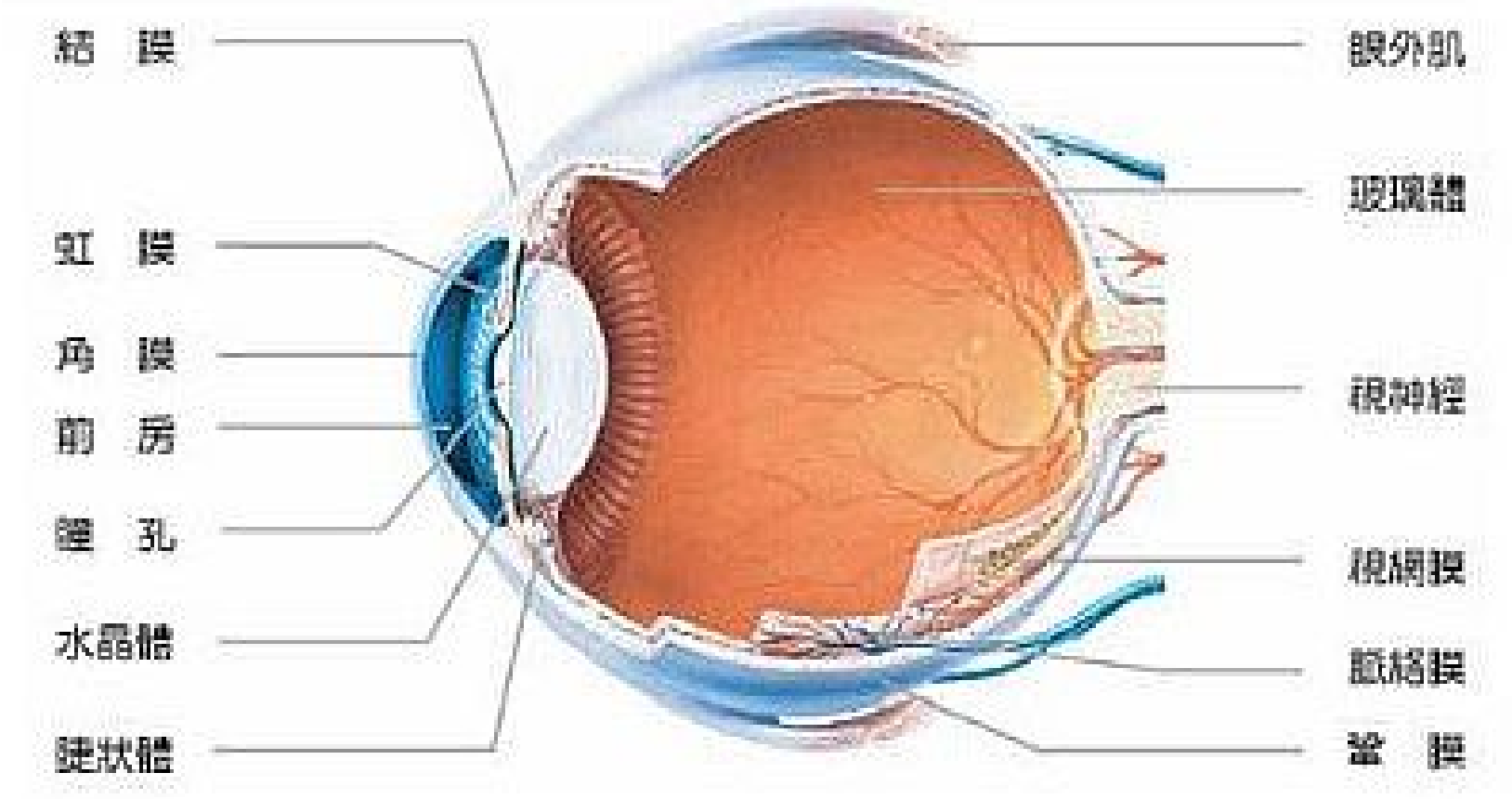

糖尿病視網膜病變主要有三種形式可以嚴重影響視力

- 黃斑水腫
  - 黃斑部位於視網膜正中心，是視力最敏銳之處，黃斑部容易水腫，感光機能也相對變弱。
- 眼內出血
  - 新生血管破裂造成眼內出血又稱為玻璃體出血，光線通過瞳孔後被混濁的玻璃體阻攔，視力會急劇下降。
- 視網膜剝離
  - 眼球內反覆出血會導致疤痕化，使視網膜變形，甚至造成網膜剝離症。

黃斑水腫

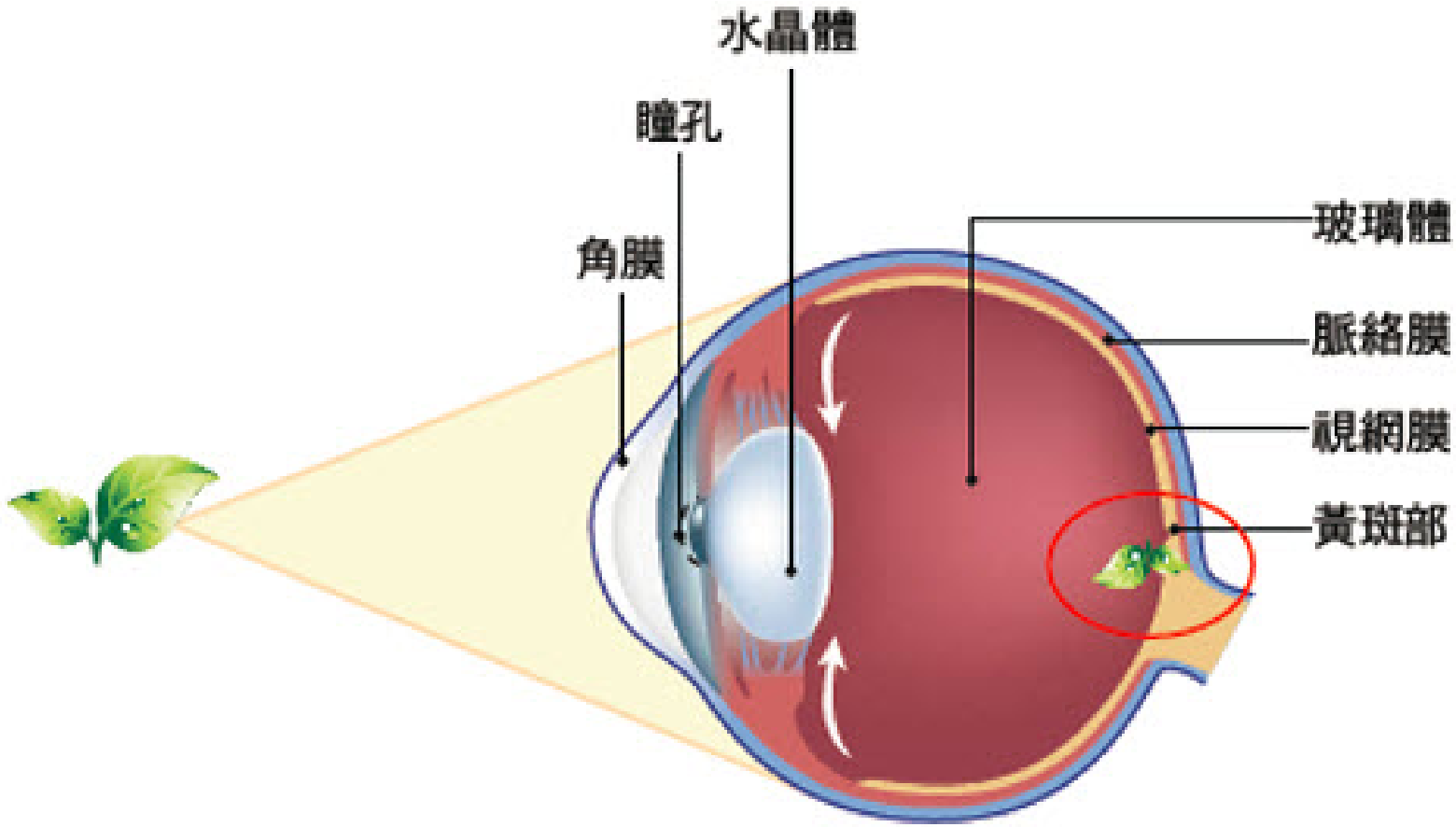

黃斑水腫

- 糖尿病患者中，約有10%患有黃斑水腫；已患糖尿病達三十年或以上的病人中，更有多至30%患有黃斑水腫
- 黃斑是視功能最重要的部位，黃斑區的水腫會對視力造成明顯的影響

什麼是黃斑部?

- 黃斑部是視網膜的中心區域
- 黃斑部是視網膜最重要的部分，一旦發生病變視力會受很大的影響
- 黃斑部的中心點稱為中央凹，掌管精細視覺又是黃斑部的心臟地帶

正常眼睛的眼底照片

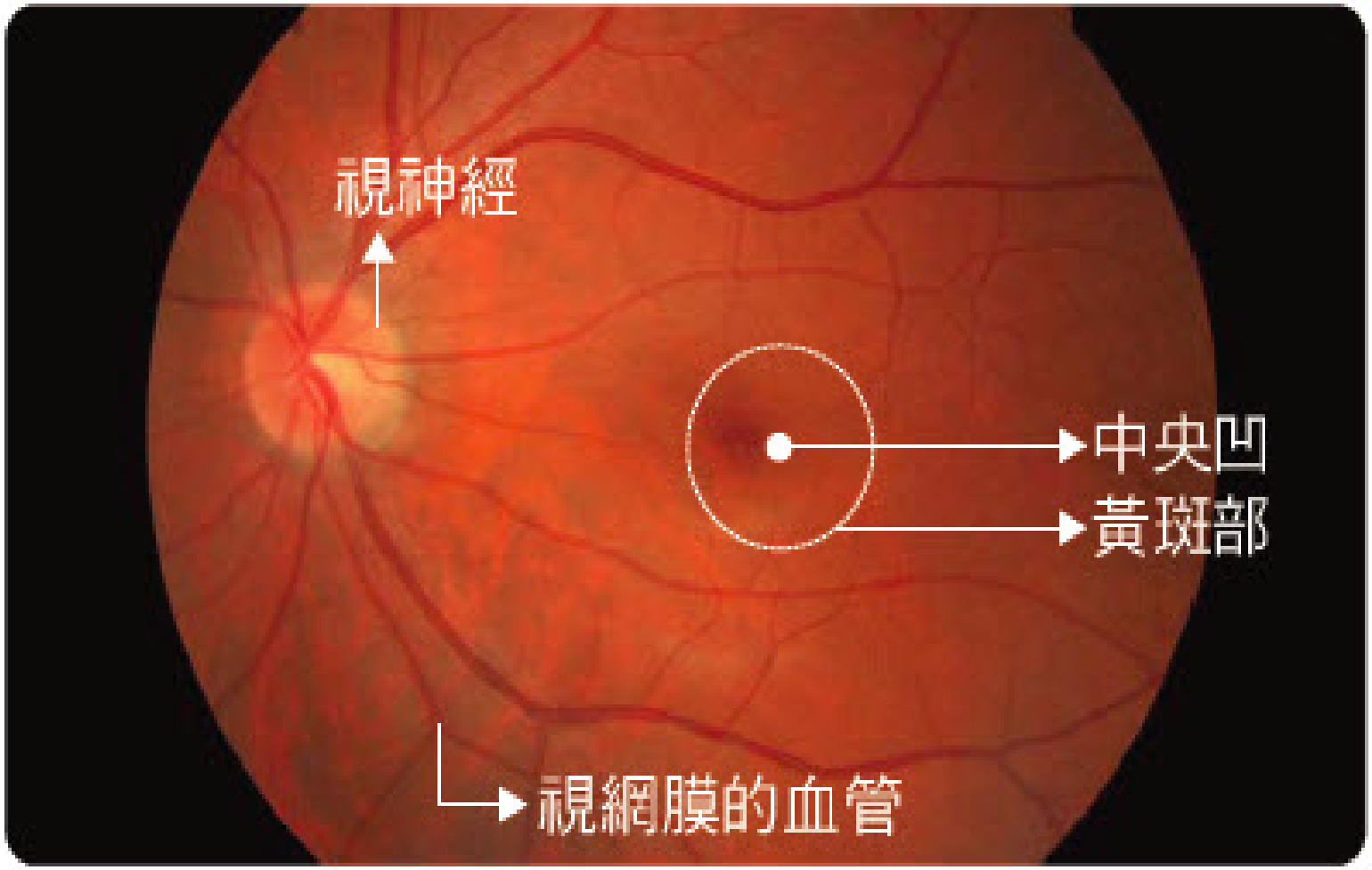

眼底的構造

- 黃斑部的視網膜僅僅一平方公厘的面積，卻聚集了20萬個排列整齊的感光細胞，構造十分精密
- 這些感光細胞生長在視網膜色素上皮層，就如秧苗種在土裡
- 一旦這裡有積水、血管增生、或出血，就會被破壞這裡精密的結構，影響視力

健康的視網膜

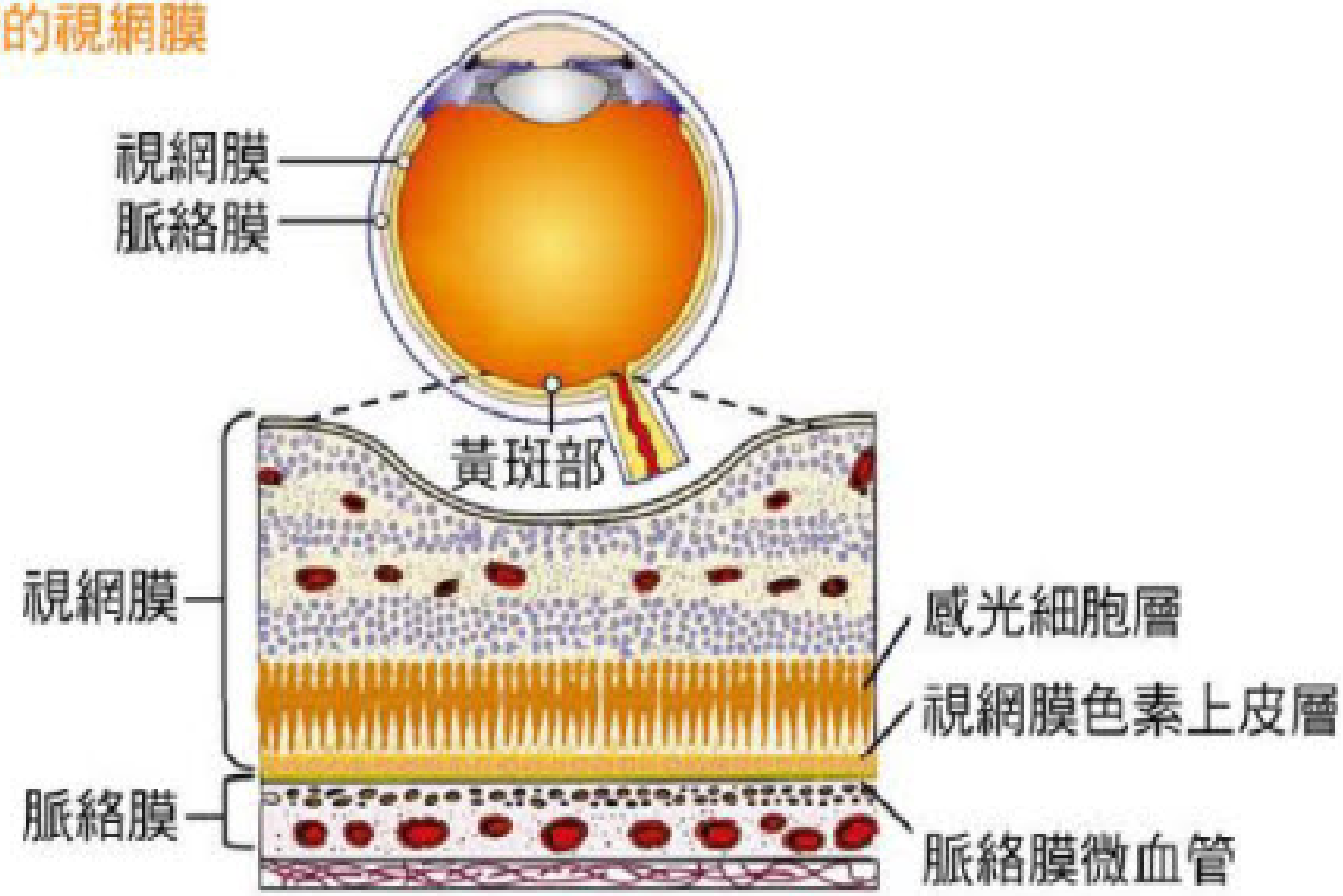

黃斑部水腫的視網膜

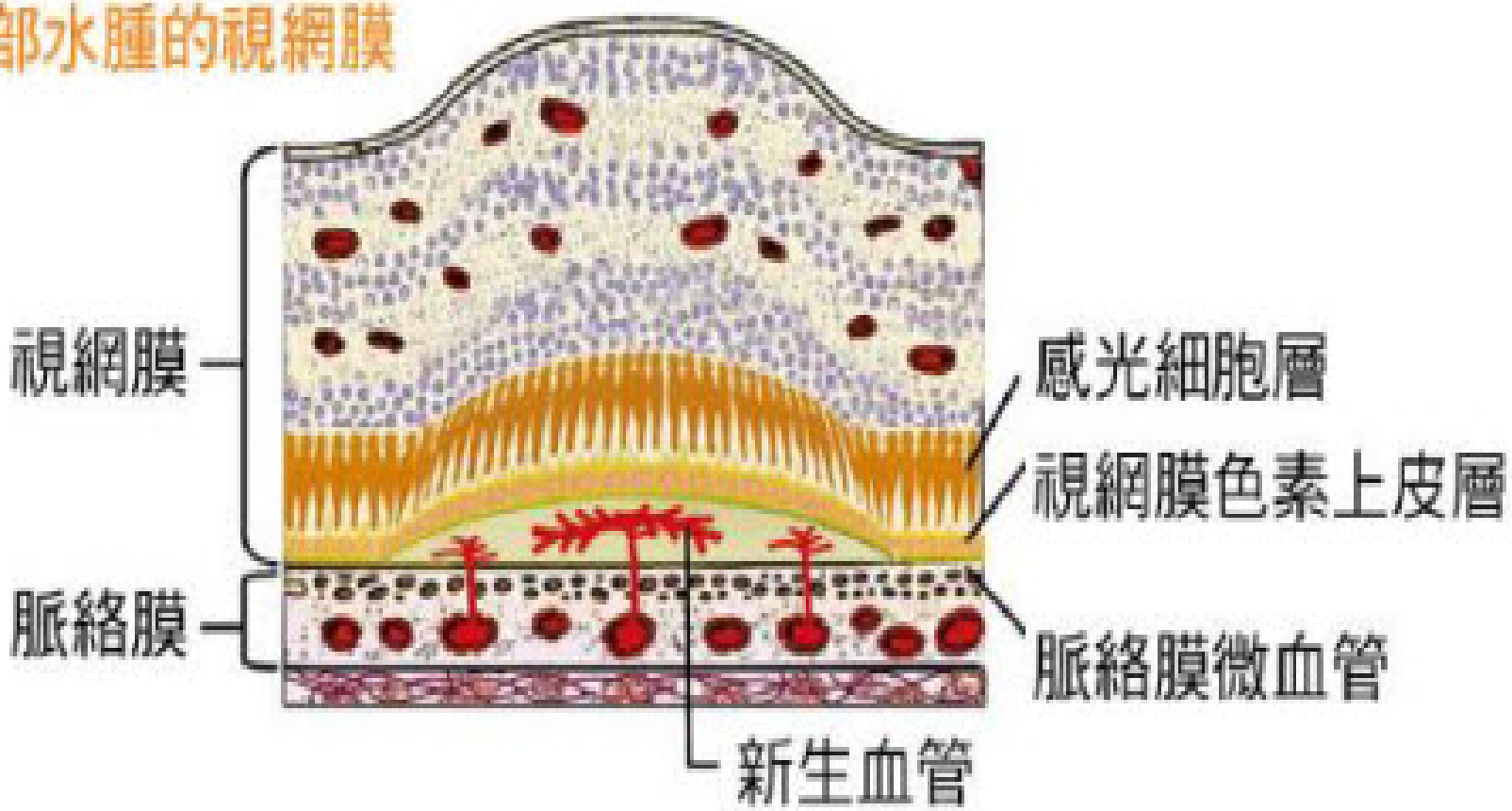

黃斑水腫

- 糖尿病黃斑水腫在發病的早期症狀多不明顯，而當發展到中晚期開始出現視力下降時，容易與其他眼疾例如白內障的症狀相混淆，因此不易被察覺以致延誤診治

- 而當視功能逐漸被破壞直至出現明顯的病徵時，黃斑可能已經受到嚴重的血管滲漏破壞，增加治療的難度

正常視力

視力模糊

視野出現黑影

飛蚊症狀

糖尿病黃斑水腫的檢查

- 糖尿病黃斑水腫的檢查主要有三種方法:
  - 眼底檢查
  - 光學相干斷層掃描 (Optical Coherence Tomography, OCT)
  - 螢光造影檢查 (Fluorescein Angiogram)

黃斑水腫

- 眼底檢查主要是由眼科專科醫生使用專用的眼底鏡頭來對病人的眼底進行檢查
- 包括檢查黃斑區及視網膜是否有出血、脫落或糖尿病視網膜病變、黃斑水腫等

健康的視網膜

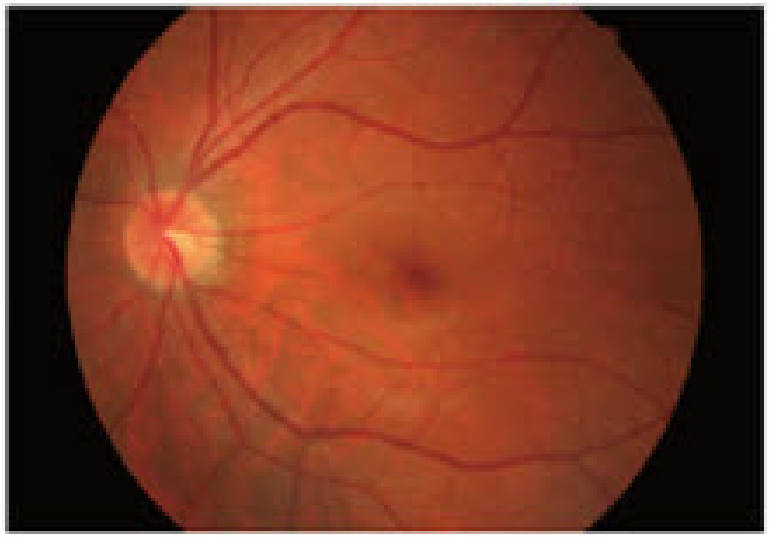

糖尿病引起黃斑部水腫的視網膜

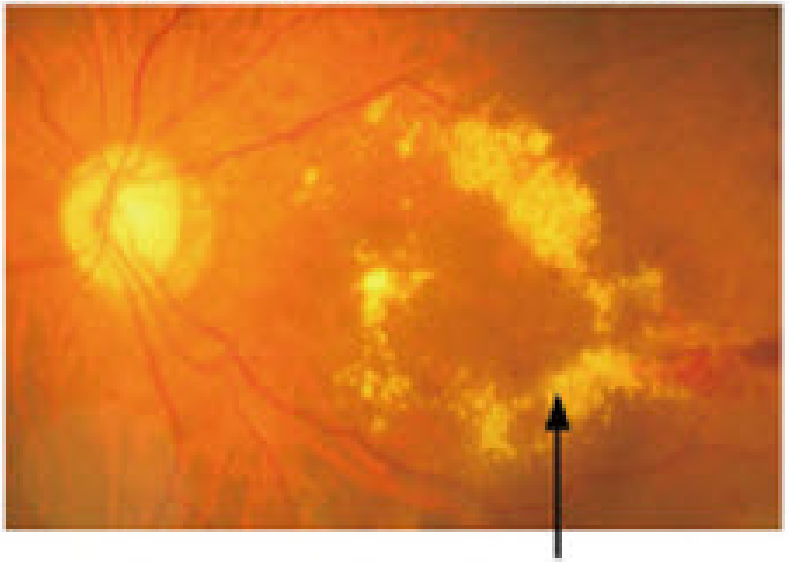

雜質堆積在黃斑部

黃斑水腫

- 光學相干斷層掃描主要用於量度黃斑水腫的厚度，隨著影像技術的發展，OCT在黃斑水腫的診斷中正被越來越多的使用

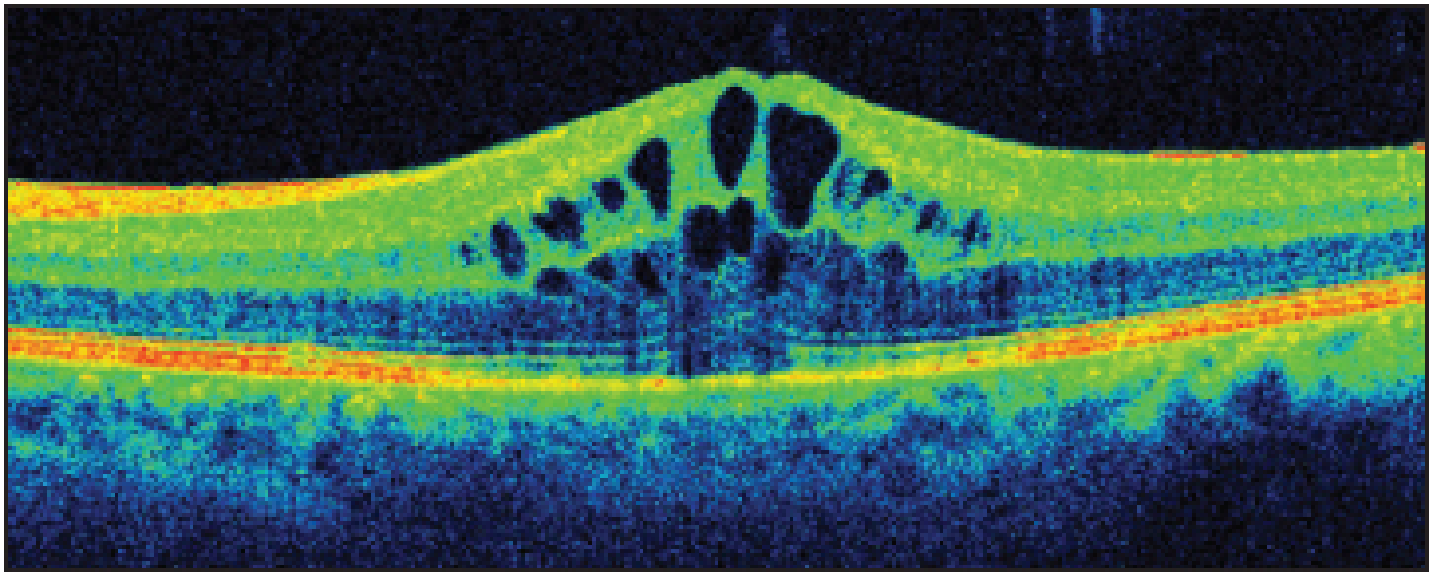

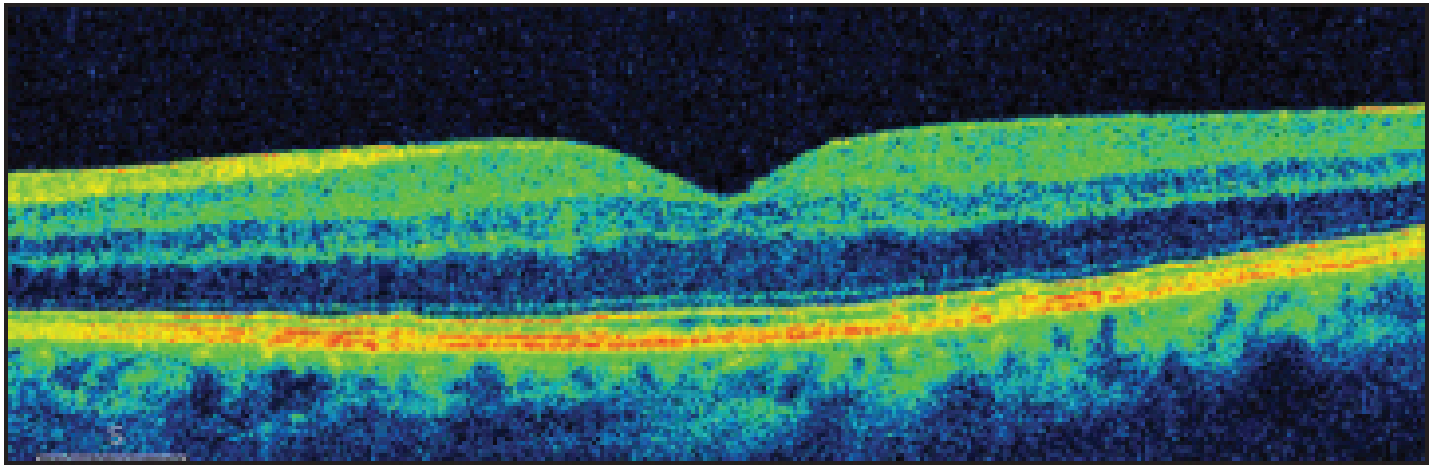

黃斑水腫

- 螢光造影檢查的目的是確認視網膜是否存在缺氧的情況
- 將一種染料注入你的手臂，染料最終上行至眼內，從而更容易看到視網膜內的血管，並能檢查血管破裂或液體滲漏

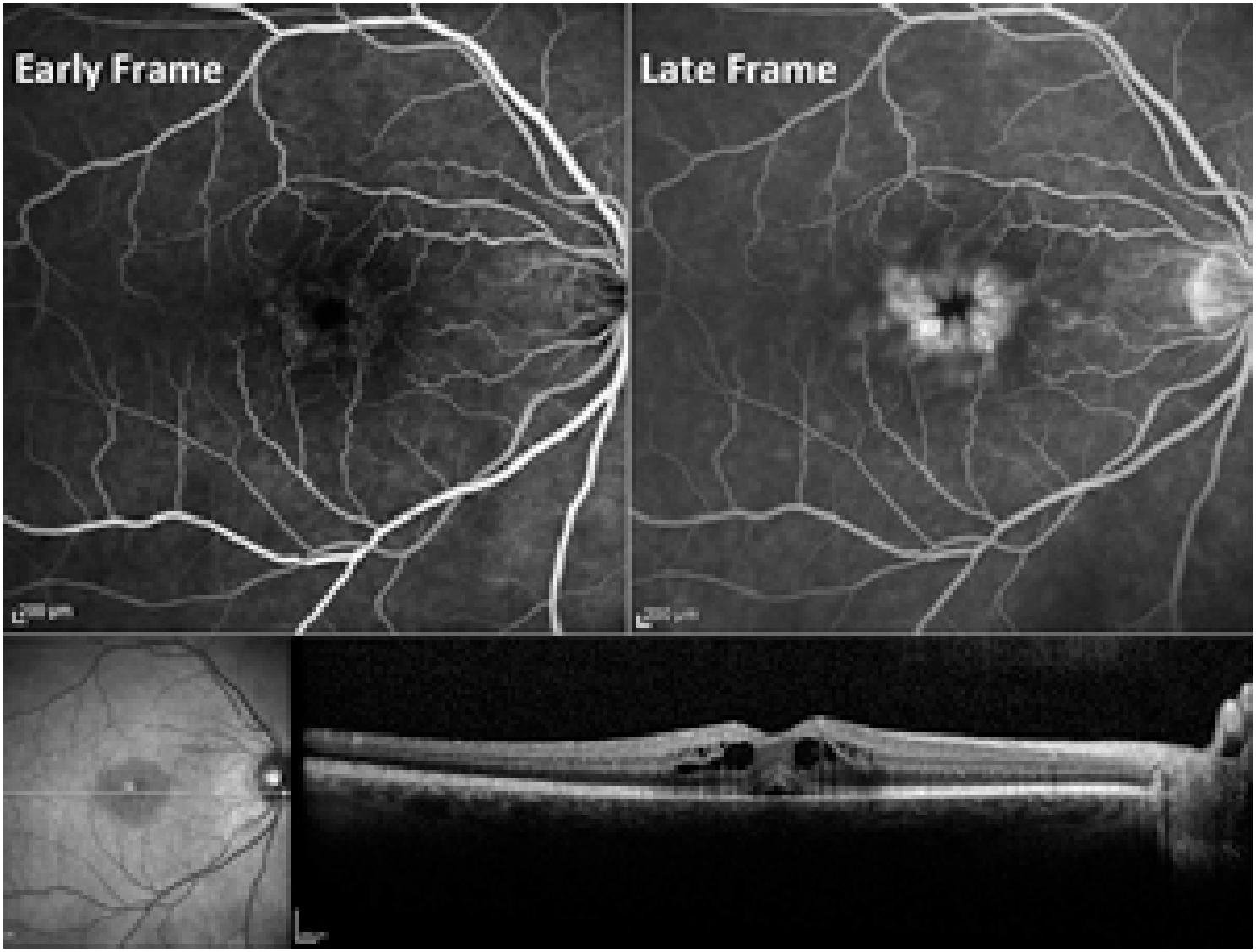
Early Frame
Late Frame

黃斑水腫的治療

- 目前尚未有徹底根治的方法，現有的治療主要是控制病情和減低失明的風險

雷射治療

- 激光治療是直接將激光打在滲漏的區域上，目標是阻止繼續滲漏並加速身體吸收已滲出的水份
- 但激光有機會引起視網膜神經組織的損傷

Laser Treatment of Diabetic Macular Edema

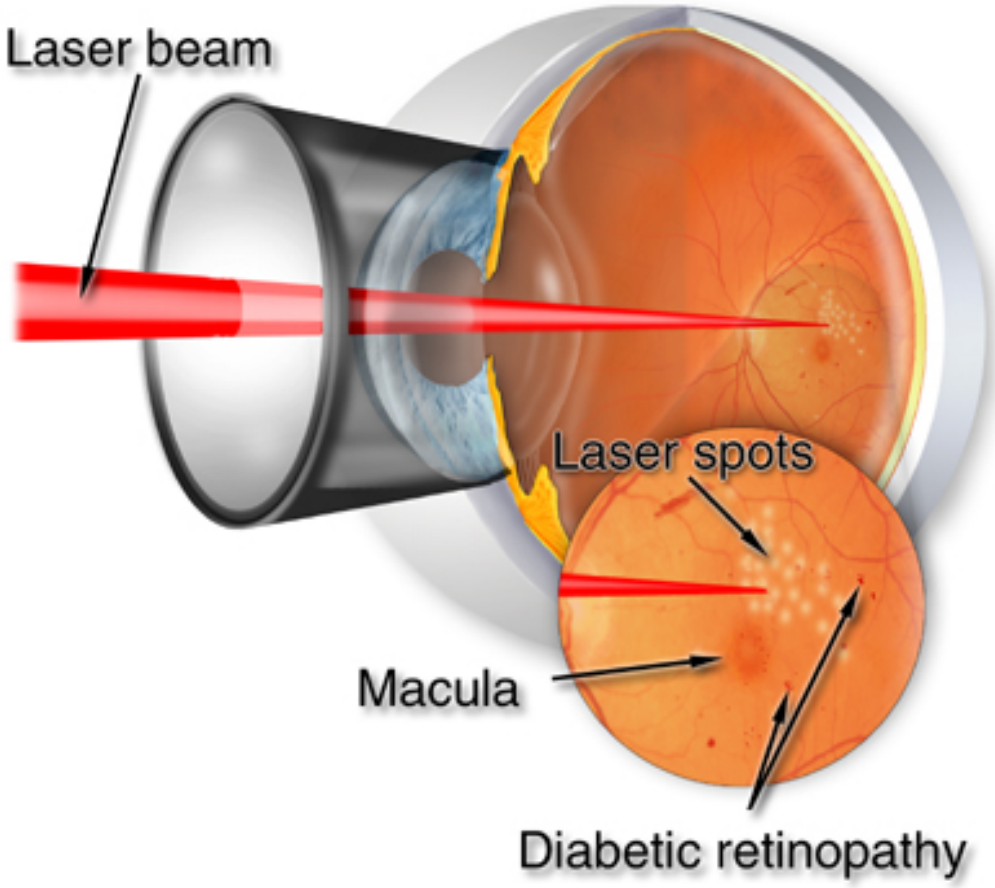

眼內注射藥物

- 類固醇注射
- 抗新生血管因子藥物(Anti-VEGF)

眼內注射藥物

- 眼內注射藥物是糖尿病黃斑水腫的針對性治療
- 透過直接於患者的眼球注入藥物，於黃斑區血管滲漏的位置直接發揮作用

眼內注射藥物

- 研究顯示眼內新生血管因子的濃度上升會導致黃斑部水腫
- 抗新生血管因子藥物(Anti–VEGF)可有效改善黃斑部水腫，進而改善視力。

眼球內注射 (Anti-VEGF) 療法

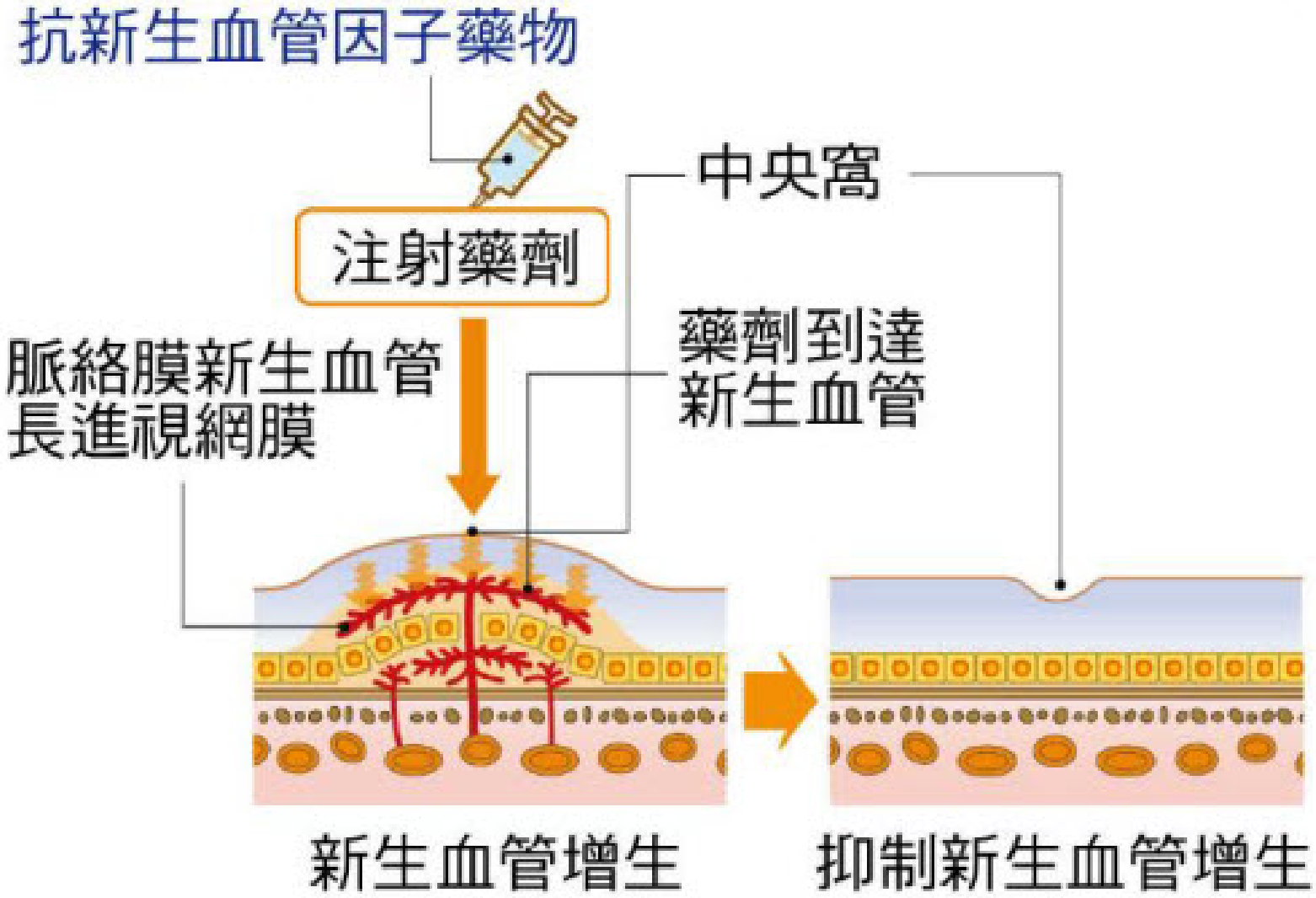

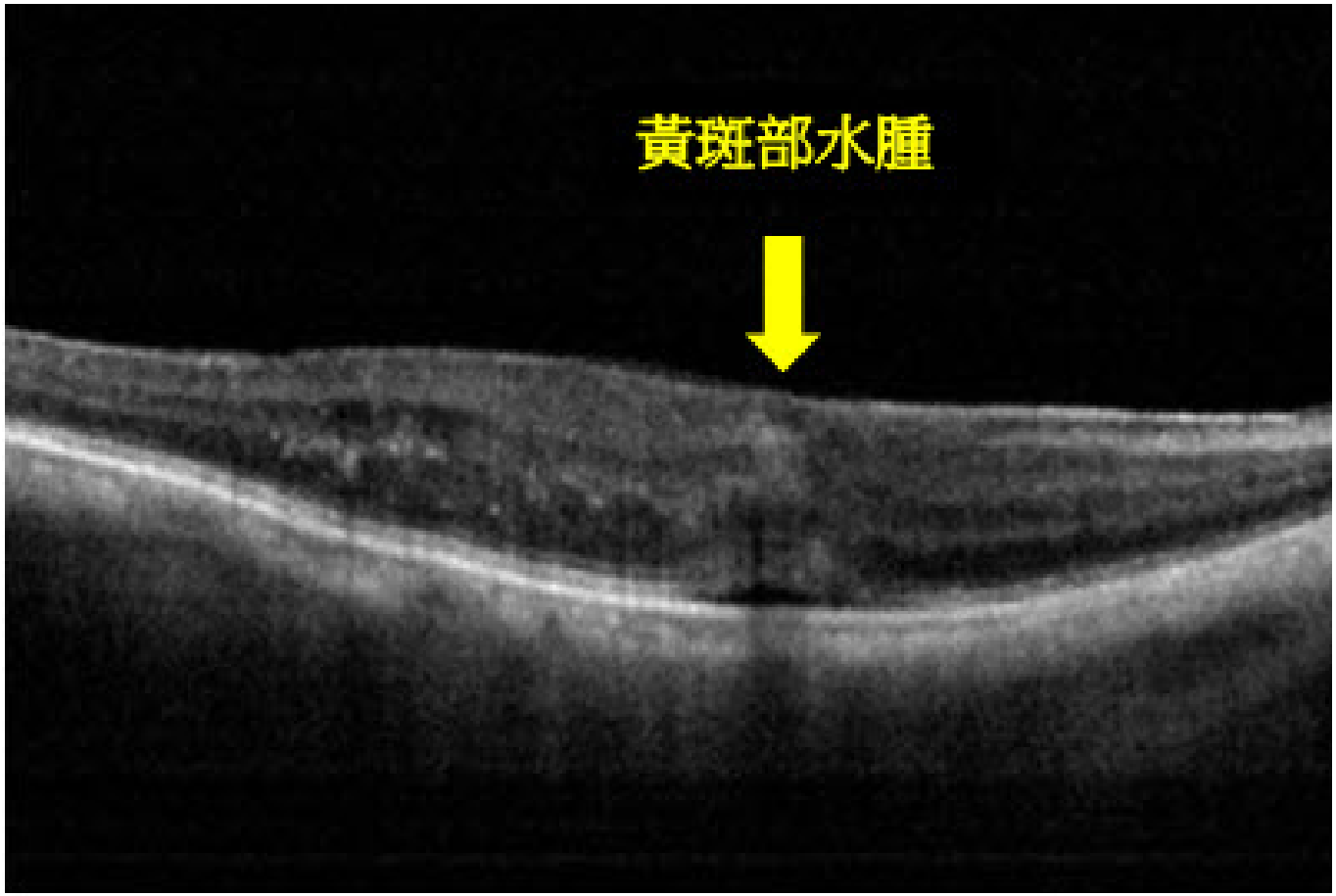

糖尿病視網膜病變視網膜斷層檢查

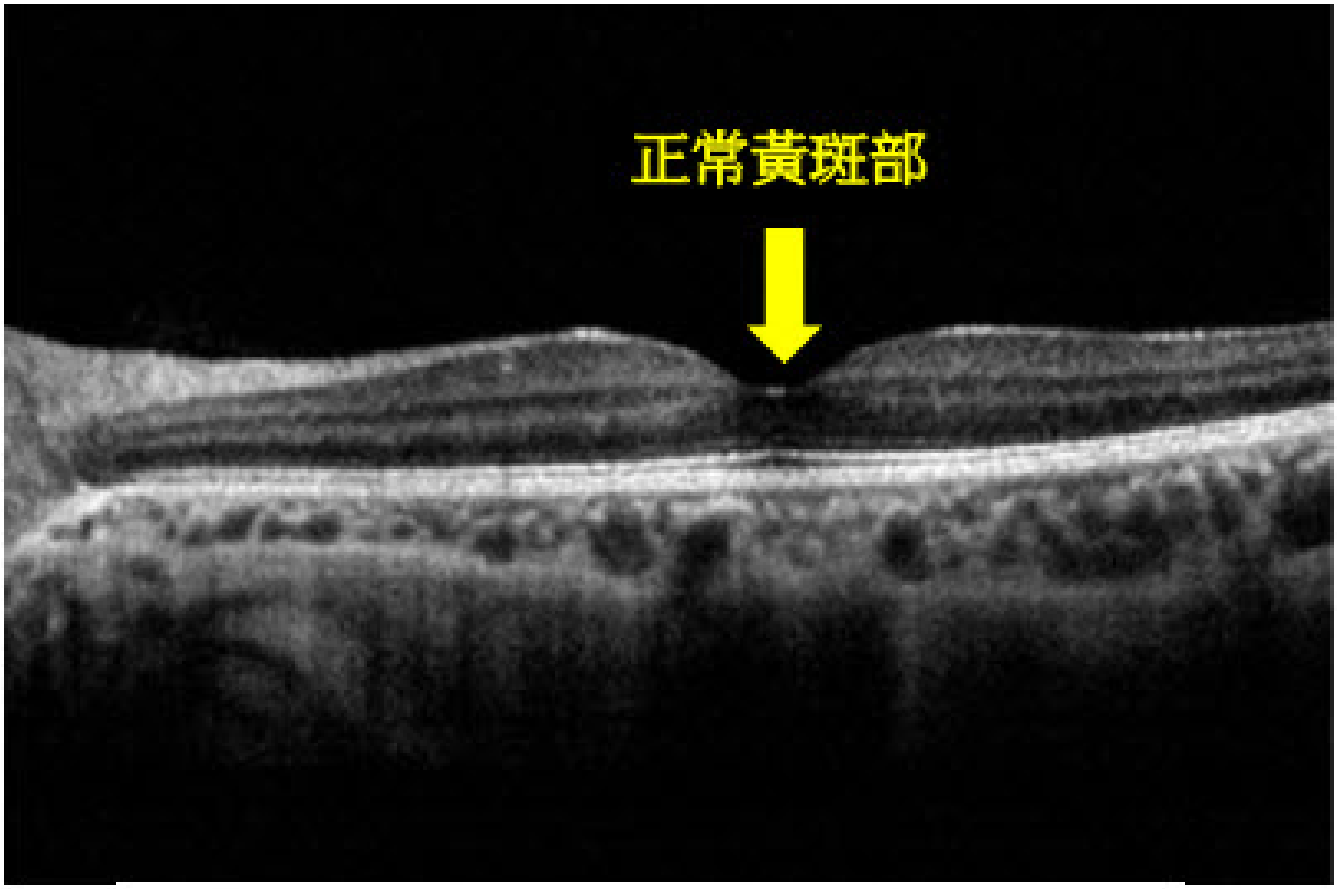

正常眼睛視網膜斷層檢查（OCT）

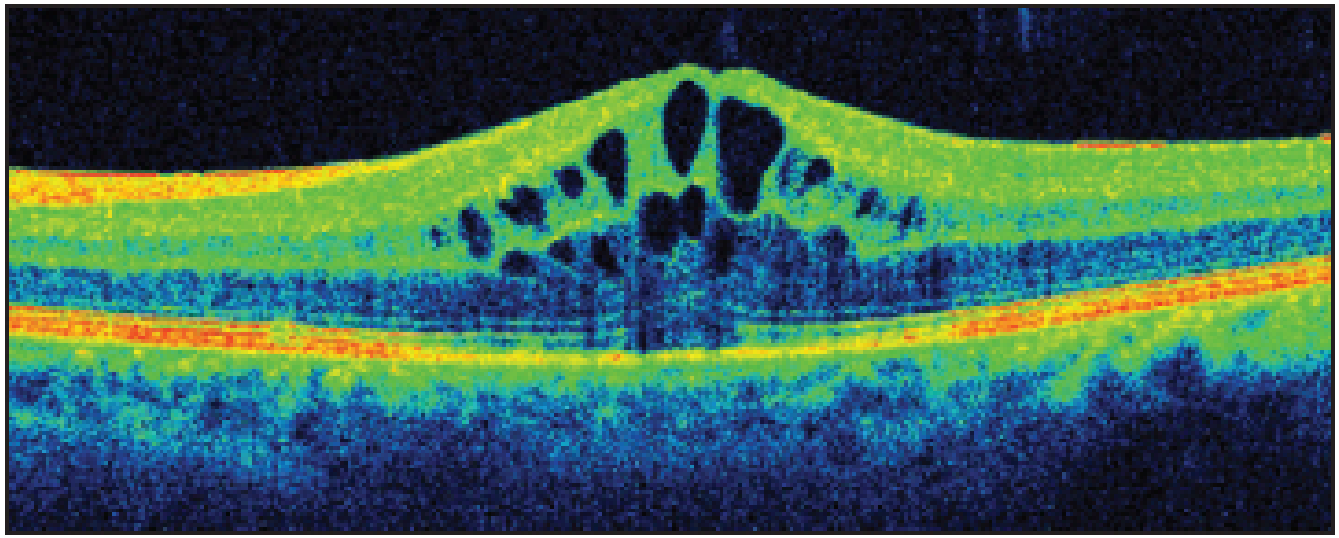

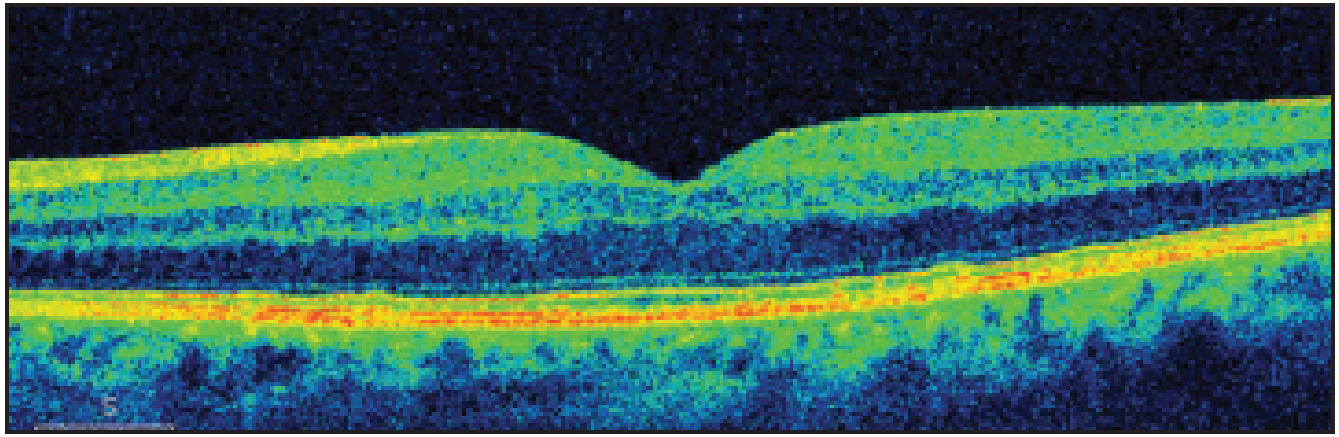

視網膜病變

- 視網膜病變是指滋養視網膜的小血管損害
- 這些血管的損害能引起血液滲漏(出血)
- 糖尿病性視網膜病變的另一特徵是新生血管在視網膜表面生長，這些新生血管容易出血

視網膜病變

- 糖尿病性視網膜病變有三種:
  - 背景性視網膜病變(background retinopathy)
  - 非增殖性視網膜病變(non-proliferative retinopathy)
  - 增殖性視網膜病變 (proliferative retinopathy)

非增殖性視網膜病變

非增殖性視網膜病變

- 視網膜腫脹、血液滲漏、開始對視覺造成損害的階段

增殖性視網膜病變

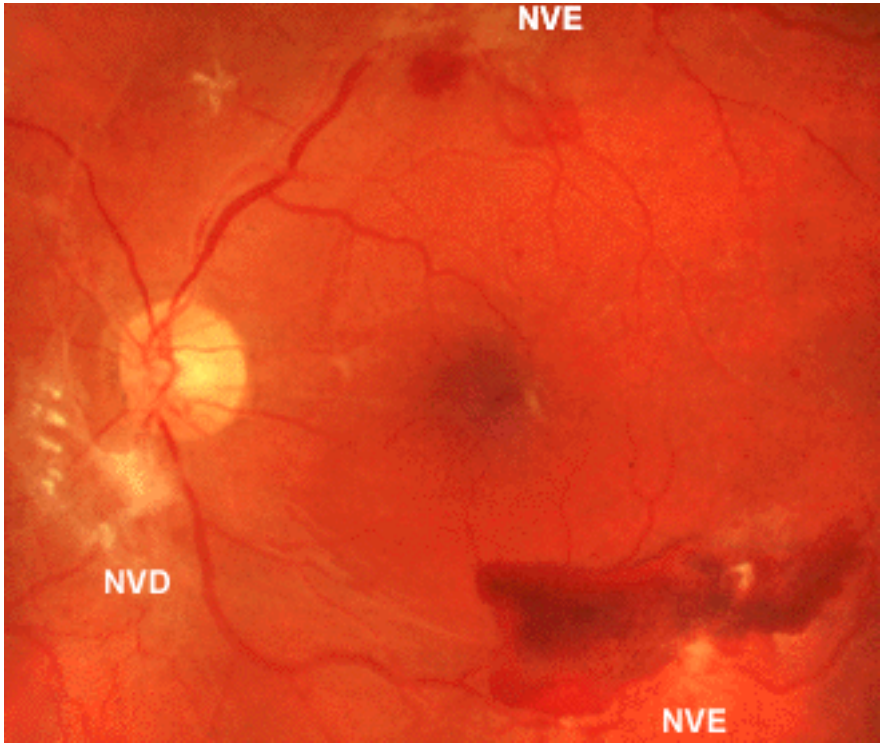

增殖性視網膜病變

- 最終因嚴重出血而開始出現視力模糊的階段，嚴重出血常能導致突然失明

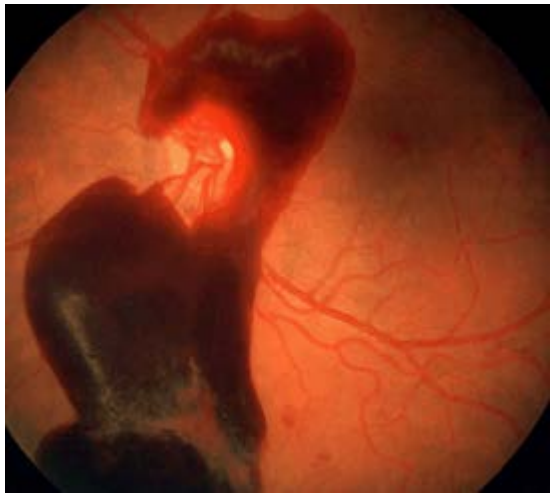

增殖性視網膜病變

- 雖然糖尿病性視網膜病變完全無痛，但它常常引起突然失明
- 這是由於新生血管向眼球的玻璃體凝膠結構(填充眼球的膠狀物)內出血，如同眼內的黑色雲霧，阻礙視覺

增殖性視網膜病變

- 不久以後, 有時是數周或數月 - 滲漏的血液可能最終被吸收，視覺得到恢復

增殖性視網膜病變

- 向玻璃體凝膠內的嚴重出血能導致新生血管和纖維束的生長
- 這一情況會非常嚴重，因為纖維束能收縮和撕開視網膜，這是一種難以糾治的視網膜脫離
- 治療有時能對損傷進行修復，但在某些病例中會造成永久性失明

視網膜剝離

糖尿病視網膜病變的治療

- 糖尿病患者必須嚴格控制血糖、血壓和血脂肪
- 但即使在嚴格控制的情況下，糖尿病視網膜病變還是有出現或持續惡化而影響視力的可能性
- 因此，病人應定期作全面眼底檢查，一旦發現有視網膜病變的徵狀，就要及早治療

糖尿病視網膜病變的治療

- 「激光光凝治療」(pan-retinal photocoagulation, PRP)可幫助增殖性視網膜病變患者避免進一步的血管增生，降低玻璃體出血和視網膜剝離的危險性

- 這種方法是在黃斑部位以外的視網膜進行全面的視網膜激光治療

糖尿病視網膜病變的治療

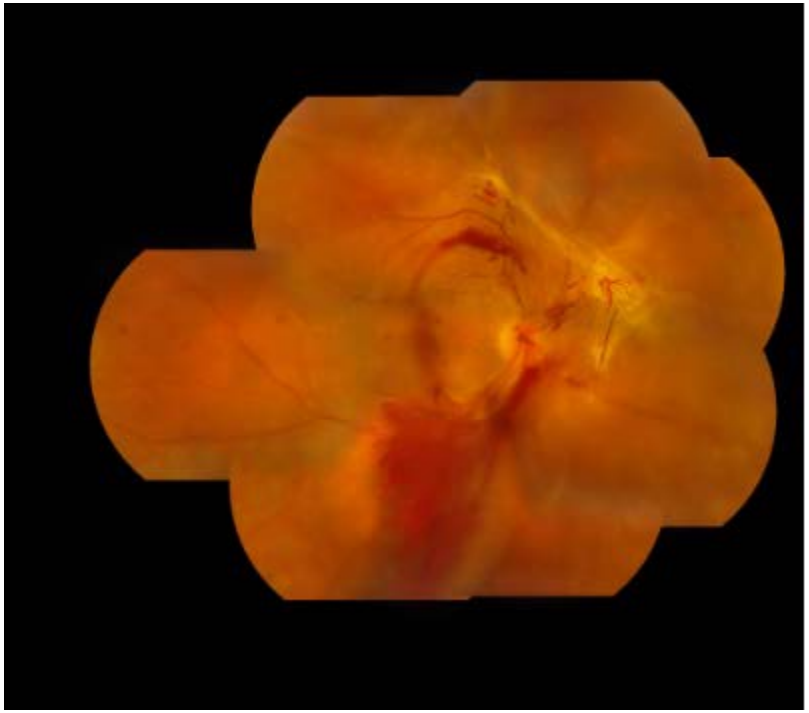

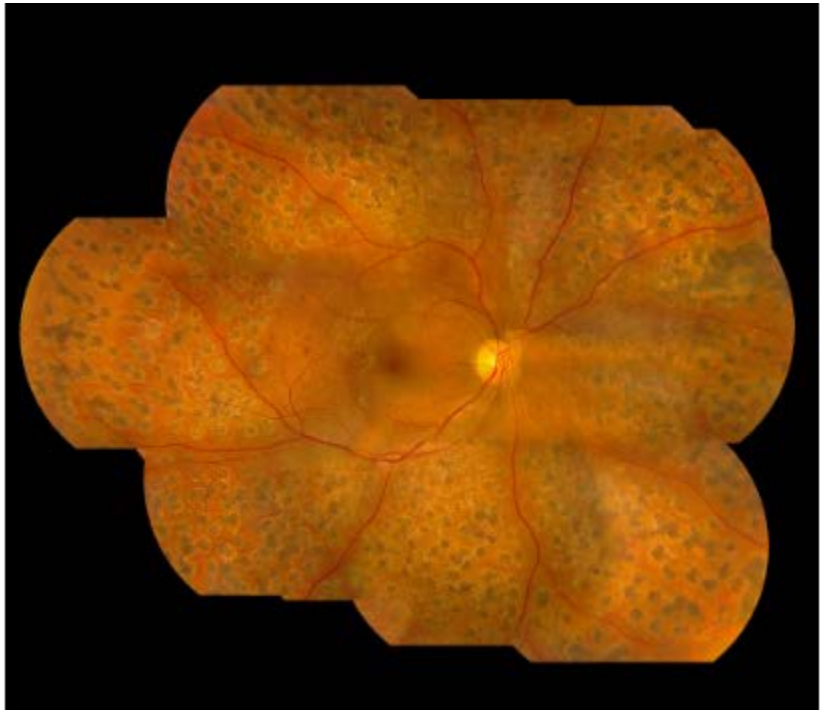

糖尿病視網膜病變的治療

- 此外，如患有玻璃體出血無法通過自身吸收，又或者同時出現牽引性視網膜脫離的病人，可考慮接受「玻璃體切除手術」(vitrectomy)
- 這是一項微創手術，目的時是將充滿血液或血塊的玻璃體切除
- 這樣便可清洗玻璃體並解除視網膜受牽引的風險
- 通過這項治療，玻璃體出血或混濁的病人約有七至八成機會可改善視力；而對於視網膜剝離的病人，則約有六成機會視力可得到改善

微型玻璃體切除儀
玻璃體被切除中
灌水
光纖照明棒
玻璃體切除手術

結語

- 最重要關鍵:及早診斷接受治療，切勿諱疾忌醫!
- 糖尿病患者不論患病年期長短，應每年作詳細的眼科檢查，至於糖尿眼底病變患者則應作更頻密的檢查
- 一旦出現視力模糊等徵狀時，應立刻求醫確定是否患上黃斑水腫並及早接受合適的治療
- 而即使患上黃斑水腫，病人在接受適當的治療後視力多數可以得到改善並且如常生活工作